Aus der Chirurgischen Veterinärklinik der Ludwigs-Universität Gießen.
Direktor: Professor Dr. W. Bolz.

STANFORD UNIV
AUG
23
193
LIBR

Versuche mit Carnofil-Bost in der Veterinär-Chirurgie

Dissertation

zur

Erlangung der Doktorwürde

der

Veterinär-medizinischen Fakultät

der

Hessischen Ludwigs-Universität zu Gießen.

Vorgelegt von

Walther Levering

approbierter Tierarzt aus Dortmund

GIESSEN 1937

Buch-, Verlags- und Akzidenzdruckerei Eduard Seibert, Gießen, Ederstr. 3

Aus der Chirurgischen Veterinärklinik der Ludwigs-Universität Gießen.
Direktor: Professor Dr. W. Bolz.

Versuche mit Carnofil-Bost in der Veterinär-Chirurgie

Dissertation

zur

Erlangung der Doktorwürde

der

Veterinär-medizinischen Fakultät

der

Hessischen Ludwigs-Universität zu Gießen.

Vorgelegt von

Walther Levering

approbierter Tierarzt aus Dortmund

GIESSEN 1937

Buch-, Verlags- und Akzidenzdruckerei Eduard Seibert, Gießen, Ederstr. 3

Gedruckt mit der Genehmigung der veterinär-medizinischen Fakultät zu Giessen.

Referent: Prof. Dr. Bolz.

Zur Vereinigung von Wundrändern stehen uns verschiedene Methoden zur Verfügung.. Die älteste und einfachste Art dieser Wundbehandlung ist die unblutige Naht. Hierunter ist das Aneinanderhalten der Wundrändern mittels Binden oder Pflasterstreifen zu verstehen. Wir erfahren hierüber Näheres schon bei den Kulturvölkern des Altertums, die uns schriftliche Aufzeichnungen hinterlassen haben und dürfen annehmen, daß ihre Anwendung weit zurückreicht bis zu den ältesten Völkern der Vorzeit. Von den Ägyptern, Indern, Griechen und Römern wird uns überliefert, daß es hauptsächlich Ärzte gewesen sind, welche in ihrem Streben nach Fortbildung und Forschung die Wundversorgung und somit auch die Naht ausführten. Bei tiefen Wunden wurde die Tamponade gewählt, mit der sich unter den damaligen primitiven Verhältnissen zugleich die Blutstillung erreichen ließ. Aehnlich werden auch heute noch tiefe, höhlenähnliche Wunden durch Tamponade mit Jodoformgaze behandelt. Früher dienten als Material Werg, Baumwolle und Leinwand, die mit Balsamen, Oel, Honig, warmen Salzlösungen, Teerpräparaten und anderen als heilungsfördernd angesehenen Stoffen in die Wunde gebracht wurden. Zur besseren Fixierung der Tampons wurden Binden verwandt. Bald erkannte man jedoch schon, daß nicht in allen Fällen die Wundheilung durch Tamponade gefördert wurde, sondern die primäre Verklebung der Wundränder eine schnellere Heilung herbeiführte. Hippokrates (4. Jahrh. v. Chr.) und später Cornelius Celsus (1. Jahrh. n. Chr.) empfahlen zwar zunächst noch die Tamponade der Wunde mit Leinenstückchen, entfernten sie dann aber, um eine Verklebung der Wundränder zu erzielen. Um diese dauerhafter zu gestalten, legten sie Binden um die Wunde. Interessant ist die Feststellung, daß man viel später, nämlich erst im 17. und 18. Jahrhundert wieder darauf zurückgekommen ist und die unblutige Naht bevorzugt angewandt hat. Damals war es noch nicht möglich, steril zu arbeiten, weswegen allzuoft Infektionen die Heilung komplizierten. Außerdem wurde es als Nachteil empfunden, daß bei Sekretstauungen die Nähte doch wieder entfernt werden mußten. Da Binden nicht an allen Körperstellen gut festsitzen, sind an deren Stelle später auch Heftpflaster und Collodium gebraucht worden. (Bayer 1904, Brunner 1926, Lexer 1934).

In der Veterinärchirurgie hat die unblutige Naht wegen der beharten Haut und der starken Hautmuskeln der Tiere keine große Bedeutung erlangt. Hering (1866) und Stockfleth (1879) sind der Ansicht, daß sie höchstens bei Wunden an den Beinen oder am Schweife in Frage komme und auch da meist in Verbindung mit der

blutigen Naht. Die unblutige Naht hat zwar den Vorteil, daß keine neuen Wunden in Form der Stichkanäle geschaffen werden. Andererseits aber kann trotz sorgfältigster Technik nur selten die Gewähr dafür übernommen werden, daß unter dem Verband die Wundränder auch dauernd aneinander fixiert werden. Die blutige Naht, bei welcher Nahtinstrumente mit Fäden durch die Wundränder gestochen werden, ist jedenfalls sicherer und hat sich im Laufe der Zeit ihren Platz in der Operationstechnik erobert, aus der sie trotz vieler Bestrebungen (Klammern usw.) nie wieder wird verdrängt werden können.

Früher wurde als Nahtmaterial meist Hanf- und Flachszwirn benutzt, der nach Hering glatt und ohne Knoten oder abstehende Fasern sein soll. Zu dünne und feine Fäden schneiden leicht ein, wodurch die Vereinigung der Wundränder locker wird. Um dies zu verhüten, legte man mehrere Fäden nebeneinander und bestrich sie mit Wachs, so daß sie eine Art von Band bildeten. Von vielen Chirurgen wird auch heute noch Zwirn bevorzugt, weil er weniger leicht brüchig wird und eine größere Zugfestigkeit als Seide besitzt. Man kann heute die Vorteile, die ein glatter Zwirnfaden bietet, dadurch erreichen, daß man ihn nach besonderen Verfahren mit Zelluloid oder Collodium imprägniert. (Brunner 1926). Hering hielt schmale Bändchen von Linnenfäden oder Seide für zweckmäßiger als Zwirn. Hertwig (1859) empfiehlt, auch diese mit Wachs zu bestreichen, um eine glatte Oberfläche zu erzielen, die Fäden besser zusammenzuhalten und sie vor Eiter zu schützen. Allgemein lassen sich diese Leinenbändchen jedoch nicht als Nahtmaterial verwenden und werden heute nur noch gelegentlich behelfsmäßig oder in steriler Ausführung für besondere Zwecke benutzt.

In der Veterinärmedizin wird heutzutage meist Seide verwandt, wenn sie auch nicht alle Bedingungen, die an ein ideales Nahtmaterial zu stellen sind, erfüllt. Um Infektionen zu vermeiden, wird sie steril geliefert. Die Sterilisierung ist einmal möglich durch Kochen. Da wiederholt gekochte Seide an Zugfestigkeit verliert, wird sie am besten nur im Dampf bei 120 Grad Celsius sterilisiert. Es empfiehlt sich aber, die Seide nicht nur keimfrei zu machen, sondern sie auch noch zu desinfizieren, z. B. mit schwachprozentiger Karbol- oder 1 ‰ Sublimatlösung. (Brunner 1926, Th. Schmidt 1932). Versuche besonders von Haegler (1901) zeigten, daß Seidenfäden sich wegen ihrer rauhen Oberfläche leicht durch Berührung mit den Fingern, die sich für die Dauer einer Operation nicht sicher steril halten lassen, mit einigen Keimen beladen, wenn die Seide nur thermisch keimfrei gemacht worden ist. In das lockere, poröse Fadengefüge, das leicht Wundsekret aufsaugt, können Bakterien einwuchern, die meist allerdings wenig virulent sind. Auf dem Wege der Abszedierung verursachen sie bei versenkten Nähten das Ausstoßen des Fadens, in anderen Fällen Entzündungen und Eiterungen der Stichkanäle. Die Versuche von Haegler ergaben, daß solche Fäden nie keimfrei waren, auch wenn sie ohne Eiterung des umgebenden

Gewebes ausgestoßen worden waren. Die mikroskopische Untersuchung, die er neben der kulturellen durchführte, ergab, daß die Fäden stark bakterienhaltig waren. In anderen Versuchen infizierte er sowohl im Dampf sterilisierte, als auch Sublimatseide mit Bakterien. Bei der ersteren trat schon nach 48 Stunden, bei der letzteren unter Verwendung großer Bakterienmengen nach 6—10 Tage eine Keimvermehrung ein, also erst dann, wenn das Sublimat des Fadens resorbiert war. Die geringe Quecksilbermenge, die sich nach Haegler mit dem Eiweiß der Seide verbindet, hindert das Wachstum der Bakterien. Bei zu stark sublimierten Fäden ist die Möglichkeit einer Verätzung des Stichkanalgewebes gegeben. (Brunner 1926, Th. Schmidt 1932). Knorr (zit. nach Lexer) sieht die Hauptwirkung der Desinfektionsflüssigkeit darin, daß sich der feucht gemachte Faden weniger mit Keimen belädt, weil seine Oberfläche glatter ist.

Es gibt allerdings auch einen von Natur aus oberflächlich glatten, unter dem Namen „Silkworm" oder „Silkwormgut" bekannten Faden, der gegenüber der gewöhnlichen Seide den Vorteil der dichteren Substanz hat und deshalb von Bakterien schlechter infiziert wird. Dieser Faden, der aus Fibrin besteht, wird aus Spinngefäßen von Seidenraupen kurz vor deren Verpuppen als Spinnsaft ausgezogen. Er hat vor Seide den Vorzug, sich leichter sterilisieren zu lassen, da er Kochen gut verträgt. Er hinterläßt kaum sichtbare Narben. Zu dünnen Ligaturen ist er wegen seiner spröden Beschaffenheit schlecht verwendbar. Ein weiterer Nachteil ist der hohe Preis. (Haegler 1899, Brunner 1926, Lexer 1934).

Gewöhnliche sterile Seide kann in das Gewebe einheilen. Wenn jedoch dicke Fäden als versenkte Nähte länger liegen bleiben, besteht die Gefahr der Entzündung und Fisteleiterung, die von dem Faden als Fremdkörper unterhalten wird (Lexer). Dies macht sich in der Großtierchirurgie, wo anderes Nahtmaterial aus später zu erörternden Gründen nicht angewandt wird, unangenehm bemerkbar und gibt gelegentlich zu Nachoperationen Anlaß. Bleiben Ligaturen, die nach Hengstkastrationen um den Samenstrang gelegt wurden, liegen, so führt die Seide als Fremdkörper zu chronischen Entzündungen und Eiterungen. Dazu kommen dann häufig noch als weitere Komplikationen Infektionen mit Botryomykose oder Aktinomykose. Beides veranlaßt eine nochmalige Operation. (Th. Schmidt 1932). Auch in der Kleintierchirurgie sind Abszedierungen nach Etagennaht, Unterbindungen von Gefäßen usw. besonders lästig, die leider oft erst nach Entlassung der Patienten aus der Behandlung auftreten, häufig zur Fistelbildung führen und eine operative Nachbehandlung notwendig machen.

Um die Nachteile, die sich bei Anwendung von Seidenfäden ergeben, zu vermeiden, werden vielfach Metallklammern benutzt. Schon im Altertum wurden in Form der sog. „Ameisenköpfe" Klammern verwandt, deren Vorbild Insektenmandibeln waren. Cornelius Celsus gebrauchte bei tiefgehenden Wunden „Fibulae",

welche die Wundränder zusammenziehen und nur eine schmale Narbe zurücklassen. Im Mittelalter waren kleine Häkchen verschiedener Größe gebräuchlich. Ferner sind v. Herffs „Serres fines" erwähnenswert, die sich nach Brunner vor allem dadurch auszeichnen, daß sie sich ohne Instrumente anlegen lassen, den Patienten nur geringe Schmerzen verursachen und öfter als Klammern verwendbar sind. Viel Verwendung finden die von Vidal und Michel konstruierten Klammern. Letztere hat Bayer modifiziert. Sie stellen aus Neusilber gestanzte Metallstreifen dar, deren Enden zu Oesen eingerollt sind und spitze Dornen tragen. Mit besonderen Pinzetten werden die Klammern in gleichen Abständen an den etwas emporgehobenen Wundrändern befestigt. Nach 3—4 Klammern wird je nach Lage des Falles noch eine Knopfnaht gesetzt. Der Vorteil dieser Naht liegt nach Lexer in der Schnelligkeit der Ausführung, Wahrung der Asepsis und Vermeidung von Stickkanalöffnungen. Deshalb bleiben nur schmale, unauffällige Narben zurück. (Schmidt 1932). Bayer (1904) hebt außerdem hervor, daß neben den Schnittflächen der Haut auch die unteren wunden Hautflächen derart miteinander in Berührung gebracht werden, daß ein 1½ cm hoher Kamm von selbst entsteht, während bei der Knopfnaht nur die schmalen Trennungsflächen der Haut verbunden werden. Durch diese Klammern kommt eine festere Vereinigung zustande, die sonst bei der im Verhältnis zur menschlichen ziemlich gefäß- und saftarmen tierischen Haut schlechter möglich ist, weil sich die dünnen Verklebungsstellen leichter lösen. Trotz mancher Vorzüge werden die Klammern im allgemeinen nur für gleichmäßige Hautwunden gebraucht, denn sie greifen nicht in die Tiefe. (Bayer, Lexer, Brunner). Durch zu festes Anziehen der Klammern ist außerdem die Möglichkeit von Hautnekrosen gegeben, besonders bei der dünnen, empfindlichen Haut von Kleintieren. Die Beherrschung der Technik und das gefühlsmäßig richtige Andrücken der Klammern ist deshalb unerläßlich.

Außer Metallklammern nimmt man auch Metalldrähte als Nahtmaterial. Bleidraht, der heute keine Rolle mehr spielt, hat nach Hering außer der Leichtigkeit, durch Gewebe hindurchzugehen, auch den Vorteil, wegen seiner Steifheit wenig einzuschneiden und durch Eiterung nicht zerstört zu werden. Für Knochen- und versenkte Entspannungsnähte ist wegen seiner Geschmeidigkeit und Haltbarkeit der Aluminiumbronzedraht lange Zeit gebraucht worden, weniger der Silberdraht, der neben Goldfäden mehr zu sonstigen versenkten Nähten Anwendung fand. Heute wird der Krupp'sche rostfreie Stahldraht, der widerstandsfähiger ist und reizlos einheilt, bevorzugt. Nach den Untersuchungen Kirchners (Zit. nach Lexer) besitzt der Klaviersaitendraht die größte Zugfestigkeit. Vor seiner Anwendung wird er durch Erhitzen bis zur Rotglut schmiegsam gemacht. Die Sterilisation der Drähte geschieht durch Kochen. Geknüpft wird Metalldraht nicht, die Enden werden nach kräftigem Anziehen mit einer Zange zusammengedreht. Besondere Instrumente hält Lexer ebensowenig für erforderlich wie das Verlöten an Stelle des Zusam-

mendrehens. Der Metalldraht ist hauptsächlich bei Nähten, die Spannungen auszuhalten haben, am Platze. Seine Vorzüge sind: Oberflächenglätte, leichte Sterilisierungsmöglichkeit, Zugfestigkeit und nach Brunner auch die chemisch-katalytisch entwicklungshemmende Wirkung auf Bakterien. Seine Nachteile sind: die Steifheit und die damit verbundene schlechte Knüpfbarkeit, sowie das Einknicken und der hohe Preis der Fäden.

In der Veterinärchirurgie wendet Forsell für Hautnähte ausschließlich Metallfäden an.

Alle bisher beschriebenen Fadenarten haben den Nachteil, vom Körper nicht resorbiert zu werden. Diesen gegenüber bietet das aus tierischem Ausgangsmaterial gewonnene Katgut den Vorteil, durch die Tätigkeit phagozytierender Zellen je nach Fadenstärke innerhalb 2—4 Wochen aufgelöst zu werden. Es „quillt zunächst auf, wird von Leukozyten durchsetzt und bald von lebenden Zellen durchwachsen, schließlich in einen körnigen Detritus verwandelt und von den Leukozyten fortgetragen". (Tillmanns zit. nach Möller 1893).

Die ersten Versuche, Darmsaiten zu Nahtmaterial zu verarbeiten, reichen schon auf Galen (131—201 n. Chr.) zurück, aber erst Lister hat im Jahre 1868 brauchbares Katgut in die Chirurgie eingeführt. Nach seinen Angaben haben sich die Aerzte lange Zeit ihr Katgut selbst hergestellt, indem sie Violinsaiten mit Lösungen von Desinfektionsmitteln behandelten. Von dieser Desinfektion blieben natürlich Keime im Inneren des Fadens unberührt. (Lexer 1934, Konrich und Zeißler 1933).

Katgut wird aus dem Dünndarm von Schafen und Ziegen hergestellt, der von seiner Schleimhaut und Serosa sowie dem größten Teile seiner Muskulatur befreit wird, so daß als eigentliches Rohmaterial zur Weiterbearbeitung nur noch die Submukosa übrig bleibt. Um die Darmbakterien, die zum Teil auch pathogenen Arten angehören, zu vernichten, werden schon die ungedrehten Darmstreifen, die Saitlinge, mit Desinfektionslösungen behandelt. Kuhn (1908) hat zuerst die Wichtigkeit dieser Maßnahme erkannt und ein entsprechendes Verfahren ausgearbeitet. Die Streifen werden dann zu Fäden versponnen und nachsterilisiert. Am besten bezieht man dieses gebrauchsfertige Material, da eine Sterilisierung des Katgut schwierig zu erreichen ist. Obgleich immer wieder neue Sterilisierungsverfahren eingeführt werden, sind die Meinungen darüber geteilt, ob Katgut überhaupt genügend sterilisierbar ist. Die Möglichkeit des Kochens scheidet aus, denn hierdurch verlieren die Fäden ihre Zugfestigkeit, werden brüchig und quellen. Man ist deshalb auf chemische Verfahren bei der Katgutsterilisierung angewiesen. Sublimat, Lugolsche Lösung, Jodalkohol, Kupfer- und Chromsäurepräparate, Aether, Chloroform, Alkohol in verschiedenen Konzentrationen und anderes werden verwandt. (Brunner 1926, Lexer 1934). Bezüglich der Desinfektionskraft des Alkohols hat Schoop (1937) festgestellt, daß

der gewöhnlich zu Desinfektionszwecken gebräuchliche 70- und 96%-ige Alkohol die sporenbildenden Anarobier nicht abzutöten vermag. Lediglich nichtsporenbildende Bakterien (Eitererreger) werden in einigen Minuten vernichtet. Konrich (1932) hat in seinen Versuchen nachgewiesen, die an Katgut aller deutschen und ausländischen Firmen vorgenommen wurden, daß mit verschiedenen chemischen Lösungen behandelte Fäden eine geringere Zugfestigkeit aufweisen als trockene. Ein Mittelwert der Zugfestigkeit konnte bei der großen Streuung der Maximum- und Minimumwerte nicht angegeben werden. Auf das Einlegen des Katgut in Desinfektionsflüssigkeit kann man aber deshalb nicht verzichten, weil schon das Rohmaterial nicht keimfrei ist. Die Infektionsmöglichkeit während der Herstellung des Fadens ist von geringerer Bedeutung, weil diese nachträglich zugetragenen Keime im Gegensatz zu ersteren im allgemeinen nicht den im Darm vorhandenen pathogenen Anaerobiern zuzurechnen sind.

Ueber den Keimgehalt des als steril bezeichneten Handelskatgut hat zuerst Knorr (1930) ausgedehnte bakteriologische Untersuchungen an etwa 1500 Meter deutschen Katguts angestellt. Er fand, daß die Proben nicht nur immer die „angeblich harmlosen Keime" des Baz. subtilis und mesentericus ruber enthielten, sondern in erheblichem Maße auch Sporen des Gasbrandes, malignen Oedems, Rauschbrandes und Tetanus, die sich im Tierversuch virulent zeigten. In histologischen Schnitten durch Katgut wurden ebenfalls Sporen einwandfrei nachgewiesen. Durch Imprägnation mit Desinfektionsmitteln war keine Abtötung, sondern nur eine Entwicklungshemmung zu erreichen. Knorr lehnt die Auffassung, dass eine relative Sterilität unter Nichtbeachtung der fast immer vorhandenen angeblich bedeutungslosen Erdbakterien genüge, ab und sieht ihr Vorhandensein als ausreichend für ungenügende Sterilität an. Neben dieser Katgutflora ist nach seinen Untersuchungen auch das Vorhandensein von Tuberkelbazillen und Aktinomyzeten möglich. Das Ergebnis der Arbeit ist, daß „mindestens 80 % der Proben den amtlich festgesetzten Sterilisationsbegriffen nicht entsprachen", und davon ein großer Teil pathogene Anaerobier enthielt.

Nach dieser Arbeit, die bezüglich der Sterilität des Katgut überraschende Ergebnisse brachte, erachtete das Reichsgesundheitsamt es für notwendig, dieser Frage weiter nachzugehen. Konrich und Zeissler (1933) wurden damit beauftragt. 44664 m Handelskatgut wurden von ihnen untersucht. Mit dem ganzen Inhalt der Packungen, z. T. 50 m langen Fäden, wurden die Kulturen beschickt. Von den Kleinpackungen waren 54,3 %, von den Großpackungen 80,7 % keimhaltig.

Neben dem gebrauchsfertigen Katgut wurde von Zeissler noch das Rohmaterial, Trockendärme aus verschiedenen Ursprungsländern untersucht. Der Fraenkel'sche Gasbazillus wurde in jedem Falle gefunden, der Novy'sche Bazillus des malignen Oedems in 80 %, der

Pararauschbrandbazillus in 15 %, der Bazillus histolyticus in 5 %, der Tetanusbazillus in 25 % der Gesamtproben. Diese Ergebnisse lassen allerdings keine Vergleiche mit der Fertigware zu. Von den im deutschen Katgut gefundenen Keimen waren 5 % pathogenen Arten zuzurechnen, 2 % Mikrokokken, 0,5 % Streptokokken und 2,5 % den Bazillen des Gasbrandes und malignen Oedems.

Trotz dieser Untersuchungsergebnisse ist nach Zeissler die Anwendung des Katgut bei der Seltenheit ernster Wundinfektionen nicht bedenklich gegenüber den Vorteilen, die dieses resorbierbare Nahtmaterial sonst bietet, unbedingt notwendig aber die Verbesserung desselben. Manche Chirurgen verwenden wegen dieser Unzuverlässigkeit des Katgut sowohl zur Unterbindung wie zu versenkten Nähten feine Seide oder Zwirn. Von Drigalski (1935) ist der Ansicht, daß der Arzt bisher aus Mangel an besserem Material Katgut verwandt habe, obwohl er sich in Bezug auf Sterilität nicht darauf verlassen konnte und immer, besonders bei geschwächten Patienten, mit Unsicherheit arbeitete.

In der Veterinärchirurgie hat Katgut nicht die große Bedeutung erlangt wie in der Humanmedizin. In der Großtierchirurgie wird es kaum verwandt. Außer den oben angeführten Gründen macht sich hier besonders der Mangel an Zugfestigkeit bemerkbar. Die großen Spannungen, hervorgerufen durch die stark entwickelte Muskulatur und z. B. bei Bruchoperationen durch die Belastung der Bauchwand durch die schweren Eingeweide, hält der Katgutfaden nicht aus. Als weiterer Grund, von seiner Verwendung Abstand zu nehmen, ist zu erwähnen, daß die Resorption häufig zu schnell erfolgt. Nach Vernähen von Oesophaguswunden sind schon nach 24 Stunden Resorptionserscheinungen am Katgutfaden festzustellen. Nachteilig ist auch die schlechte Knüpfbarkeit. Chromkatgut wird zwar langsamer resorbiert, jedoch liegt hier die Gefahr der Reizung und Entzündung des genähten Gewebes vor. Zu Samenstrangligaturen nach Kastrationen von Hengsten, Bullen und Ebern ist nach Bolz (1937) Katgut nicht verwendbar, weil es sich dehnt und somit Nachblutungen trotzdem eintreten können.

Als weiteres resorbierbares Nahtmaterial hat Greife (1901) Renntiersehnenfäden beschrieben, die aus dem Nackenband von Renntieren hergestellt werden. Nach der Entnahme aus dem Tierkörper wird das Material zur Aufbewahrung getrocknet und später bei der Fadengewinnung in Wasser aufgeweicht. Danach wird es mit der Pinzette oder den Fingern in Fäden beliebiger Stärke aufgefasert. In der Hauptsache besteht der Faden aus Bindegewebsfibrillen mit wenigen elastischen Fasern. Da das Ausgangsmaterial, von der Oberfläche abgesehen, keimfrei ist, läßt sich der Sehnenfaden leicht sterilisieren. Hinzu kommt noch, daß er nicht aus gedrehten Einzelfäden besteht. Bakterien können also in das Innere des Fadens schwer vordringen. Mit Desinfektionsflüssigkeit durchtränkt er sich sehr schnell. Im Experiment wurde von Greife je ein Sehnen- und

Katgutfaden in Methylenblaulösung getaucht, der Sehnenfaden war nach 6 Stunden tief blau durchgefärbt, im Katgutfaden war die Farblösung nach 48 Stunden nur in das äußere Drittel vorgedrungen. Abgesehen von einigen blaugefärbten Spalten war die Mitte des Fadens weiß. Zur Desinfektion des Fadenmaterials dienten Juniperusöl und wässerige Sublimatlösung, die auch bei einer evtl. Milzbrandinfektion als ausreichend anzusehen sind. Es wurden von einem Kaninchen Sehnenstückchen entnommen, die nachgewiesenermaßen Milzbrandbazillen und -sporen enthielten. Nach 15 Minuten langer Einwirkung von wässeriger Sublimatlösung und 4tägigem Aufbewahren in Juniperusöl waren auch die Sporen abgetötet. Die Zugfestigkeit war bei trockenen Katgut- und Sehnenfäden gleich. Nasse Sehnenfäden behielten ihre Zugfestigkeit, Katgutfäden verloren diese erheblich (bis zu 40 %). Die Resorption des Fadens nahm bei Versuchshunden 3 Monate bei aseptischem Verlauf in Anspruch. Nach Greife halten Fäden mittlerer Stärke mindestens bis zum 10. Tage nach der Operation.

Seit einiger Zeit wird ein ebenfalls aus tierischem Ausgangsmaterial hergestelltes, resorbierbares Nahtmaterial unter dem Namen „Carnofil-Bost“ in den Handel gebracht, das sich in die Chirurgie bereits Eingang verschafft hat. Es wird gewonnen aus Pferde- und Rindermuskulatur.

Zunächst fehlte es nicht an Stimmen, die der Verwendung von Pferdefleisch zu chirurgischem Nahtmaterial skeptisch gegenüberstanden. Arendt (1936) wies darauf hin, daß das Ausgangsmaterial auch bei Verwendung klinisch gesunder Tiere nicht immer sicher keimfrei sei. Auch die latente Erkrankung eines Schlachtpferdes an infektiöser Anaemie zog er in Betracht, die auf den Menschen übertragbar ist. Von anderer Seite wurde auch die Anaphylaxiegefahr für den Menschen bei Verwendung von Carnofil erörtert.

Wilmes (1936) hat sich eingehend mit der Frage beschäftigt, ob durch Carnofil die infektiöse Anaemie auf den Menschen übertragen werden könnte. Er stellte zunächst fest, daß über die Häufigkeit der infektiösen Anaemie - etwas anderes als die perniziöse Anaemie des Menschen — falsche Vorstellungen herrschen. 1932 wurden in Preußen nur 150 Höfe mit 569 erkrankten Pferden amtlich festgestellt. Beim Menschen sind außerdem bis jetzt erst zwei einwandfreie Fälle von infektiöser Anaemie nachgewiesen worden. Obwohl bei der technischen Verarbeitung des Fleisches eine Resistenz des Anaemievirus ausgeschlossen schien, nahm Wilmes einen Uebertragungsversuch vor. Ein gesundes Pferd infizierte er mit Material von einem nach dem klinischen, haematologischen und pathologisch-anatomischen Befunde an Anaemie erkrankten Pferde. Der Versuch fiel positiv aus, das zweite Pferd erkrankte ebenfalls. Jetzt wurden 6 m Carnofilrohfaden mit virushaltigem Blut getränkt und nach dem üblichen Arbeitsgang unter Kontrolle zum fertigen Faden verarbeitet, dann zerschnitten und in physiologischer NaCl.-

Lösung zerstoßen. 30 ccm dieses Abgusses wurden einem gesunden Pferde intramuskulär und subcutan injiziert. Auch nach 27tägiger haematologischer und klinischer Beobachtung „war keine Spur eines Verdachtes auf infektiöse Anaemie zu bemerken".

Die Möglichkeit der Anaphylaxiegefahr hat Schmidt-Lange (1935) in Meerschweinchenversuchen geprüft. Verschiedene Mengen teils mit Natriumthiosulfat neutralisierten Materials wurden steril in die Leistenbeuge der Versuchstiere gebracht. 4—8 Wochen später wurden je 2 ccm eines wässerigen Pferdefleisch- und Pferdeserumextraktes den Versuchstieren intravenös gegeben. Anaphylaktische Erscheinungen traten nur vorübergehend bei den Tieren ein, bei denen größere Mengen Carnofil verwandt worden waren. Auf Grund seiner Versuche schließt Schmidt-Lange eine Anaphylaxiegefahr durch Carnofil-Bost für den Menschen aus.

Auf den technischen Herstellungsgang des Carnofilfadens sind Collier (1934) und Drigalski (1935) in ihren Arbeiten näher eingegangen. Zur Verarbeitung gelangt nur tierärztlich untersuchtes Pferde- und Rindfleisch. Drigalski fand das Ausgangsmaterial bei wiederholten Untersuchungen immer keimfrei. Das sterile oder höchstens keimarme Fleisch wird eingefroren, zerlegt und in desinfizierende Lösungen gebracht, um jedes Bakterienwachstum zu verhindern. Nach dieser chemischen Aufarbeitung sind alle leicht löslichen Eiweißstoffe aus dem inzwischen getrockneten Material entfernt, sodaß es Bakterien einen schlechten Nährboden bietet und selbst bei sehr ungünstigen Aufbewahrungsverhältnissen keine Fäulnis zeigt. Collier hat die Carnofilrohfaser in geschlossenen Kästen aufbewahrt und weder Geruchsabweichung noch Fäulnis beobachten können, ebensowenig Drigalski, der vergleichsweise Saitlinge und Carnofilrohfasern in Wasser aufbewahrte. Nur bei dem Katgutrohmaterial war nach einigen Tagen „stinkende Fäulnis" wahrnehmbar. In weiteren Versuchen Drigalskis wurde 1 g von einige Jahre alten Saitlingen mit 50 g Wasser angesetzt und 2 Tage bei 37,5 Grad Celsius bebrütet. Es entstand ein „starker Verwesungsgeruch" und eine „dicke Kahmhaut", die sich als Reinkultur von sporenbildenden Bazillen erwies. Ein Parallelversuch mit der Carnofilrohfaser fiel negativ aus.

Ganz keimfrei ist nach Drigalskis Untersuchungen das Rohfasergut nicht. Es enthält Keime, die bei der Bearbeitung von der Außenwelt an das Material gelangen, aber vorwiegend nicht pathogen sind. Nach 24stündiger Erhitzung auf 60-70 Grad waren auch dicke Schichten immer keimfrei. Besonders resistente Keime waren also nicht vorhanden. Aehnlich wie Katgut wird auch die Carnofilrohfaser bei der Herstellung desinfizierenden Jodbädern unterworfen. Katgut beläßt man 3 Tage in einer 1,5%igen Jodlösung. Bei stärkerer Konzentration und längerer Dauer ist die Gefahr der Faserschädigung zu groß. Mit dieser Methode konnte von Drigalski nicht in jedem Falle die Carnofilrohfaser keimfrei machen, obwohl mit resistenten

sporenbildenden Bakterien nicht zu rechnen war. Wurden diese den Rohfäden zugesetzt, so trat noch 5 Tage nach der Behandlung im Entkeimungsbad Wachstum ein. Um auch bei ungünstigsten Verhältnissen sicher zu arbeiten, nimmt Bost eine stärker konzentrierte, wässerige Jodlösung und verlängert die Dauer des Bades auf 4 Tage. Eine Schädigung des Materials tritt dadurch nicht ein. Nach der Verspinnung der Rohfaser zum gebrauchsfertigen Faden wird abermals eine Entkeimung vorgenommen, die auch dann stets als ausreichend gefunden wurde, wenn sie nur die Hälfte der von Bost angegebenen Zeit dauerte. Schließlich hat sich auch die Imprägnierung des Fadens mit Dorschlebertran als vorteilhaft erwiesen durch seine granulationsfördernde und keimhemmende Wirkung bei der Wundheilung. Nähragar und Drigalskiplatten, die von Drigalski mit der von Bost verwendeten keimfreien Fettmischung beschickt wurden, wiesen nach 2½stündigem Trocknen an der Luft nur ein Drittel der Kolonien gegenüber unbeschickten Platten auf. Von Collier wurden fertige Carnofilpackungen auf Sterilität des Inhaltes nachuntersucht. Selbst nach zweimonatiger Bebrütung war kein Wachstum festzustellen, die Packungen also steril. Dasselbe Resultat ergab eine Nachprüfung von Seiten vieler bakteriologischer Institute, bei welcher Gelegenheit der Faden auch in ganzer Länge steril befunden wurde.

Die für den Gebrauch eines Nahtmaterials bedeutungsvolle Frage der Zugfestigkeit hat Schmidt-Lange an Carnofilfäden geprüft. Von den Fadenstärken 0 und 3 wurden je 20 cm eingeklemmt und hängend belastet. Auf diese Weise wurde der Faden in seiner ganzen Länge zum Versuch herangezogen. Die Last wurde nach und nach um je 50 Gramm erhöht. Der Faden riß meist in der Mitte und im oberen und unteren Drittel, kaum an einem Fadenende. 1 m des Fadens Nr. 1 wiegt etwa 0,2 g, 1 m des Fadens Nr. 3 etwa 0,4 g. Aus einer der Arbeit beigefügten Tabelle ergibt sich, daß der Faden Nr. 3 entsprechend dem etwa doppelten Gewicht auch ungefähr die doppelte Zugfestigkeit von Nr. 0 aufweist. Collier gibt für Nr. 0 (Dicke 0,4 mm) eine Zugfestigkeit im Knoten von 3 kg, für Nr. 3 (Dicke 0,65 mm) eine solche von 7 kg an und hebt gegenüber Katgut die hohe Knotenfestigkeit hervor.

Der fertige, durch die Jodbehandlung braun gefärbte Carnofilfaden ist oberflächlich rauh und aus mehreren ebensolchen Einzelfäden gedreht. Wenn man den Faden auflockert, ist zu bemerken, daß die Einzelfäden teils zusammenkleben, wohl von der Durchtränkung des Fadens mit Lebertran herrührend. Anzahl und Dicke dieser Einzelfäden ist je nach Fadenstärke verschieden. Kleine Mengen Carnofil werden in sterilen Aluminiumdosen als „Einstern-Packungen" geliefert. Je 2,5 m sind auf einem Bakelitestern aufgewickelt und mit Jodgaze umhüllt. Für größere Packungen, die bis zu 50 m enthalten, ist ein besonderes Aufbewahrungs- und Entnahmegefäß konstruiert worden, der „Carnofil-Spender". Der Faden wird darin trocken aufbewahrt und soll auch ebenso gebraucht

werden. 10 verschiedene Fadenstärken werden hergestellt. Der Preis der „Einstern-Packung“ mit 2,5 m Fadeninhalt schwankt je nach Fadenstärke zwischen 0,75 und 2,25 RM. Großpackungen sind entsprechend billiger.

Eigene Untersuchungen.

Auf Grund der Vorzüge, die beim Carnofil gegenüber anderen Nahtmaterialien von verschiedenen Seiten festgestellt wurden, lag es nahe, auch in der Veterinärchirurgie davon Gebrauch zu machen, zumal ein in jeder Hinsicht brauchbarer resorbierbarer Faden wie oben erwähnt, bisher nicht vorlag. Für die Versuche wurden hauptsächlich solche Operationen an Pferd, Rind, Hund und Katze ausgewählt, bei welchen die Anlegung versenkter Nähte erforderlich ist, um Einheilung und Resorption verfolgen zu können.

Der trocken zur Verwendung kommende Faden ist etwas weniger geschmeidig als Seide. Beim Einfädeln wurde deshalb eine Nadel benutzt, deren Oehr etwas stärker war als das für einen ebenso dicken Seidenfaden erforderliche. Der Carnofilfaden paßt sich nämlich nicht einer schmalen Nadelöse durch Zusammendrücken an, sondern rauht sich beim Versuch, ihn weiter durch eine solche Oese zu ziehen, auf. Benutzt man dann diesen Faden zur Naht, so reißt er häufig an der schwach gewordenen Stelle ab. Die Dicke des Fadens ist nicht ganz gleichmäßig. Die spitzen Zacken der Patentnadeln zerfasern deshalb manchmal die unregelmäßig dicken Fadenstücke. Bei Verwendung von Nadeln mit glatten, geschlossenen Oesen entsprechender Größe ist dies nicht der Fall. Der Vorteil einer größeren Nadel liegt auch darin, daß ein größerer Stichkanal entsteht. Dadurch läßt sich der Faden leichter durch das Gewebe hindurchführen. Näht man mit einer kleineren Nadel, kommt es besonders beim Anlegen versenkter Nähte vor, daß sich der rauhe Faden nicht durch das Gewebe ziehen, sondern nur hindurchreißen läßt, namentlich der Schlingenteil an der Oese. Diese Nachteile lassen sich durch Anwendung der etwas stärkeren Nadel vermeiden, die Naht ist leichter und schneller durchzuführen. Infolge seiner Rauhigkeit knotet sich der Carnofil-Faden auch mit feuchten desinfizierten Fingern sehr gut. Verwendet man Carnofil und Seide bei einer Operation nebeneinander, so fällt die Griffigkeit des Bost'schen Fadens besonders auf. Der Fadenstruktur entsprechend muß der erste Knoten gut angezogen werden, der zweite läßt sich kaum noch nachziehen, gibt aber auch nicht nach.

In mehreren Fällen wurde die Carnofilnaht bei Pferden verwandt.

Ein Jährling mit enteneigroßem Nabelbruch, dessen Bruchpforte für 2 Finger passierbar war, wurde operiert. Zum Verschluß der Bruchpforte waren 5, zur Hauptnaht 8 Carnofilnähte Nr. 6 erforderlich. Am 6. Tag trat ein Temperaturanstieg auf 39,0 Grad Celsius ein, der auf Wundsekretverhaltung zurückzuführen war. Es wurden

deshalb im kranialen Wundwinkel 2 Hautnähte entfernt und die verklebten Wandränder digital geöffnet. Wenig blassgelbes, geruchloses, zähflüssiges Sekret entleerte sich einige Tage lang. Bei der Palpation der Bruchpforte waren kleine Granulationsgewebshöcker zu fühlen, die Carnofilnähte nicht auffindbar. Nach 10 Tagen waren die Flächen vollkommen glatt, Haut- und Entspannungsnähte wurden entfernt. In den nächsten 6 Tagen heilte auch die Hautwunde ab. Eiterung oder Ausstoßung einer CB-Naht war nicht beobachtet worden.

Bei einem etwa hühnereigroßen Nabelbruch eines 9 Monate alten Hengstfohlens wurde der innere Bruchsack freipräpariert, reponiert, und die für 2 Finger passierbare Bruchpforte mit 7 Carnofilknopfnähten Nr. 5 verschlossen. Als das Tier plötzlich die Bauchpresse anspannte, rissen sämtliche Nähte aus. Eine Wiederholung der Naht mit Nr. 6 reichte aus. Haut- und Entspannungsnähte wurden mit starker Seide angelegt. Die Heilung erfolgte primär.

Die Bruchpforte eines allmählich apfelgroß gewordenen Nabelbruches bei einem 7 Monate alten Fohlen war für vier Finger durchgängig und wurde mit 5 Carnofilknopfnähten nach Reponierung des Bruchsackes verschlossen. Haut- und Entspannungsnähte erfolgten mit Seide. Von den Entspannungsnähten der Haut ausgehend, entwickelten sich nach einigen Tagen zwei etwa haselnußgroße Abszesse, die geöffnet wurden. Am 10. Tage wurden die Haut- und Entspannungsnähte entfernt. Beim Eingehen mit einem Finger in den vorderen Wundwinkel ließen sich an der genähten Bruchpforte die im Granulationsgewebe liegenden Nähte nicht mehr fühlen. Nach Verheilen der Hautwunde trat 3 Wochen nach der Operation im Bereiche des Nabels wieder eine geringgradige Anschwellung auf. Gelegentlich der poliklinischen Vorstellung des Tieres etwa 50 Tage nach Einstellung in die Klinik war die Anschwellung ungefähr taubeneigroß geworden. In die wieder entstandene Bruchpforte konnte man mit einem Finger eingehen. Es ist anzunehmen, daß, abgesehen von der Unsicherheit der gewählten Operationsmethode, eine ausgerissene CB-Naht die neue Hernie verursacht hat.

Ein 9 Monate altes Fohlen hatte in der Nabelgegend einen Bruch von Kinderkopfgröße. In die Bruchpforte war bequem eine Mannsfaust zu legen. Nach Vernähen der Bruchpforte mit 10 Carnofilnähten Nr. 6 wurde der innere Bruchsack abgesetzt. Im Verlaufe der Heilung stieß sich eine Carnofilnaht durch Eiterung aus. Es ist aber anzunehmen, daß die Infektion dieses Fadenstückes erst nach Entnahme aus dem sterilen Aufbewahrungsgefäß sekundär entstanden ist. Alle anderen Nähte heilten reaktionslos ein.

Bei einem weiteren Fohlen war ein Nabelbruch von Hühnereigröße vorhanden. In den Bauchdeckenspalt, der mit 6 Carnofilnähten Nr. 6 geschlossen wurde, konnte man mit 2 Fingern eingehen. Der innere Bruchsack wurde nach Vernähen der Bruchpforte abgetragen. Die Hautnaht erfolgte mit 6 Carnofilnähten. Nach 6 Tagen waren

nach Entfernung von 2 Hautnähten die Einschnürungen der Fäden an der Bruchpforte noch gut zu palpieren. Mit einer blaßroten, zum Teil auch gelblichen, klaren, geruchlosen, wässerigen Flüssigkeit entleerten sich aus dem geöffneten vorderen Wundwinkel kleine fibrinähnliche Flocken. Die 4 Hautnähte hielten trotz Schwellung der Wunde gut. Temperaturerhöhung bis zu 38,9 Grad Celsius war nur in den ersten 3 Tagen nach der Operation beobachtet worden. 12 Tage nach der Operation war wieder eine Bruchpforte vorhanden, die für einen Finger passierbar war. Durch diesen Spalt war Netz in den äußeren Bruchsack vorgefallen. Nach Entfernung sämtlicher Hautnähte wurde ein etwa 60 cm langes Stück Netz abgesetzt. Auch hier hat sich der Faden Nr. 6 als zu schwach erwiesen.

Die Bruchsäcke eines Fohlens mit doppelseitiger Inguinalhernie wurden nach Kastration des Tieres mit bedeckender Scheidenhaut und Reponierung des Bruchinhaltes aufgedreht und möglichst hoch mit Carnofil Nr. 6 abgebunden. In den folgenden Tagen trat neben Fieber bis zu 39,1 Grad Celsius eine Schwellung der Kastrationswunden und des Schlauches ein. Bei Palpation der Wunden entleerte sich gelber, geruchloser, dickflüssiger, teils auch flockiger Eiter. Die Ligaturen wurden liegen gelassen und fielen auch nicht von selbst ab. Die Eiterung, verbunden mit Abstoßung kleiner nekrotischer Gewebsteilchen, hielt weiterhin an. Gleichzeitig wurde ein remittierendes Fieber, das bis zu 40,2 Grad C anstieg, beobachtet.

Gelegentlich der Untersuchung der Operationswunden wurden die lose aufsitzenden Carnofilligaturen, die kaum Resorptionserscheinungen aufwiesen, entfernt. Nach Abstoßung aller Nekrosen unterhalb der Ligaturstellen war die Eiterung nur noch gering, sodaß das Fohlen 29 Tage nach der Operation zur Ausheilung an den Besitzer entlassen werden konnte.

Bei einigen Hengstkastrationen bewährte sich Carnofil als Samenstrangligatur. Teils wurden die Samenstränge ganz unterbunden, teils nur der Plexus pampiniformis. Nur die glatt durchtrennten Gefäße des Samenstranges selbst bluteten bei letzterer Methode etwas nach. Die Ligaturen hielten fest und heilten ohne Komplikationen ein.

Zur Fremdkörperoperation des Rindes kam für die versenkten Nähte ebenfalls Carnofil Bost in Anwendung. Der Pansen wurde mit dem Peritoneum durch fortlaufende zirkuläre Naht vereinigt, die Pansenwunde mittels Lembert'scher Darmnähte, die Muskulatur mit Knopfnähten. Während bei Verwendung von Seide die zirkuläre Peritoneum-Pansennaht später wieder entfernt werden muß, ist dies bei dem resorbierbaren Carnofilfaden überflüssig.

Das Allgemeinbefinden einer operierten, hochtragenden Kuh besserte sich nicht, sodaß das Tier 18 Tage nach der Operation geschlachtet werden mußte. Aus dem genähten Gewebe wurden histologische Längs- und Querschnitte angefertigt, um die Fadenresorption zu verfolgen. Nach Färbung der Schnitte mit Hämatoxylin-

Eosin und nach van Gieson fiel bei schwacher Vergrößerung zunächst eine Aufhellung des Fadens am Rande auf. Der Faden erschien in der Mitte noch braunrot (van Gieson), der Rand dagegen hellgelb, homogen, ohne jegliche Fadenstruktur. In Kontrollschnitten – ein CB-Faden wurde eingebettet, längs und quer geschnitten und ebenfalls wie die anderen Präparate gefärbt – konnte dies nicht beobachtet werden. Die Fäden lagen alle gleich lange Zeit im Gewebe. Es waren aber verschiedene Resorptionsstadien erkennbar. In einigen Schnitten waren die an der Peripherie aufgehellten Fäden von polymorphkernigen Leukozyten eingeschlossen, die teilweise in dichten Zellhaufen zusammenlagen. In anderen Schnitten kamen noch Fibroblasten hinzu, die gegen den Faden vorwucherten. Andere Fäden wiesen in der hellen Randzone Lücken auf, waren also schon zum Teil resorbiert. Weiterhin waren Fibroblasten und Leukozyten in die aufgelockerten Einzelfäden, aus denen ja der Gesamtfaden besteht, hineingewandert. In fortgeschritteneren Resorptionsstadien war im Querschnitt nur noch ein kleiner hellgelber Rest des Fadens, umgeben von Bindegewebszellen und vereinzelten Leukozyten, sichtbar. Im Schrägschnitt erschien der Faden in hellgelbe gespinstähnliche Fasern aufgelockert, zwischen denen ebenfalls zum Teil Leukozyten und Bindegewebszellen lagen.

Weitere Versuche befaßten sich mit dem Schicksal des Fadens nach Operationen am Hunde.

An einem Versuchshunde wurde unter Extraduralanästhesie die Laparatomie in der Flankengegend parallel zu den Querfortsätzen der Lendenwirbel ausgeführt, die linke Niere subperitoneal ausgelöst, in die Operationswunde gewälzt und die Nephroraphie vorgenommen. Die beiden Nierenhälften wurden mit fortlaufender Carnofil-Naht Nr. 1 genäht. Das Peritoneum und die Muskulatur vereinigten 10, die Haut 8 Carnofil-Knopfnähte der Fadenstärke 2. Infolge heftiger Bewegungen des Tieres, vielleicht durch den ungewohnten Verband verursacht, waren am nächsten Tage die Hautnähte ausgerissen. Die Haut wurde abermals mit Carnofil Nr. 3 genäht. Diese Nähte hielten jetzt, obwohl sie durch eine Schwellung im Bereiche der Schnittlinie in den folgenden Tagen stark angespannt waren. Am Tage nach der Operation sistierte die Futteraufnahme, die Temperatur stieg auf 39,5 Grad Celsius an, der Harn war blutig verfärbt. Das Allgemeinbefinden besserte sich jedoch rasch. Nach 4 Tagen waren Futter- und Getränkeaufnahme, Temperatur und Harnfarbe wieder normal. Als der Hund nach 16 Tagen getötet wurde, waren an der Niere die etwas eingezogene Schnittlinie, sowie kleine durch die Nähte verursachte Einschnürungen erkennbar. Die Fäden selbst waren nicht sicher nachzuweisen, weder makro- noch mikroskopisch.

Eine weitere Laparatomie wurde bei einer Schäferhündin in der Medianlinie zwischen Nabel und Schambeinrand ausgeführt. Nach Eröffnung der Bauchhöhle wurde am Netz ein 25 cm langer Carnofil-

faden Nr. 2 mit mehreren Stichen befestigt und geknotet, die Fadenenden hingen frei im Abdomen. Die Naht der Bauchdecken erfolgte am Peritoneum mit Carnofil Nr. 1, an der Muskelschicht mit Nr. 2, an der Haut mit Nr 3. Nach 6 Tagen ließen sich aus dem vorderen und hinteren Wundwinkel unter leichtem seitlichen Druck etwa 4 ccm einer rötlichen, klaren, geruchlosen, wässerigen Flüssigkeit entleeren. An der Wunde war eine geringgradige Schwellung eingetreten. Die Nähte heilten alle primär ein.

Bei der Sektion nach 16 Tagen waren nur noch die Fadenknoten am Netz zu finden, nicht mehr die freien Fadenenden. Die Auflösung und Resorption erfolgt demnach bei frei in der Bauchhöhle befindlichen Fäden schneller als im Gewebe. Im histologischen Bild ließen sich in der Umgebung der rötlich-orangefarbenen Fäden (Färbung nach van Gieson) große Leukozytenanhäufungen erkennen, an verschiedenen Stellen überwogen die Fibroblasten. Beide Zellarten waren auch in schmale Spalten des Fadens eingewandert. Im Querschnitt war der Faden selbst infolge der Resorptionsvorgänge ziemlich zerklüftet und nur noch halb so umfangreich wie ein Faden von gleicher Stärke, der 24 Stunden subcutan gelegen hatte.

Zum exakteren Nachweis der einzelnen Resorptionsphasen wurde bei zwei Versuchshunden die linke Brustseite hinter der Schulter bis zur letzten Rippe rasiert und täglich nach Desinfektion der entsprechenden Hautpartie eine etwa 5 cm lange subcutane Naht (Fadenstärke Nr. 3) gelegt, außerdem unterhalb der Ausstichöffnung dieserNaht eine Knopfnaht. Im Verlaufe der subcutanen Nähte trat nach 24 Stunden öfter eine geringgradige Anschwellung ein, die aber meist schon am dritten Tage wieder zurückging. Die Knopfnähte fielen nach 17—20 Tagen von der Haut ab, und zwar in der Art, daß der außerhalb der Haut gelegene Knoten mit einem kurzen (durchschnittlich 3 mm langen) helleren, intracutan gelegenem Stückchen abfiel, das in eine Spitze auslief. Die subcutan noch liegenden Halbschlingen heilten ein.

Bei der Tötung des einen Tieres lag die letzte Naht 1 Tag, die erste 20 Tage. Von jeder subcutanen und Knopfnaht wurden 2—5 histologische Schnitte angefertigt. Die Fäden, die 1 Tag im Gewebe gelegen hatten, zeigten an ihrem Rande einen ganz schmalen, aufgehellten Saum, umgeben von einem breiten, dunklen Leukozytenwall. In und unmittelbar neben den kleinen Gefäßen in der Nähe des Fadens lagen ebenfalls dichte Leukozytenansammlungen. Von allen diesen Gefäßen wanderten noch weitere Leukozyten dem Faden zu. (s. Abb. I). Allmählich verbreiterte sich der aufgehellte Fadenrand, Leukozyten drangen auch in die Lücken des Fadens vor (s. Abb. II). Der Vergleich einer 4 Tage alten Naht mit einer etwa 13 Tage liegenden ergab, daß die inzwischen durch Resorption größer gewordenen Lücken sich in steigendem Maße mit Leukozyten füllten, zu denen auch noch Fibroblasten hinzugekommen waren. Die Knopfnähte waren von den ersten Tagen an nicht allseitig

von Leukozyten umgeben. Im Querschnitt war der nach der Hautoberfläche hin liegende Fadenteil frei von Leukozyten, während dieselben an den anderen Fadenseiten ebenso dicht lagen, wie bei den subcutanen Nähten. (s. Abb. III). Nach 20 Tagen war der zuerst gelegte Faden noch nicht vollständig resorbiert, Fadenreste von schollenähnlichem Aussehen lagen, von Bindegewebe und wenigen Leukozyten umgeben, im Gewebe (s. Abb. IV).

Bei zwei Katzen wurde die Ovariotomie ausgeführt. Die Ovarien wurden nach Abbinden mit Carnofil Nr. 1 abgesetzt. Mit der gleichen Fadenstärke erfolgte die Naht des Peritoneums und der Muskulatur, mit Nr. 2 die Hautnaht. Die Wunden heilten in beiden Fällen primär. Durch zu festes Anziehen der Hautnähte wurden in einem Falle die Wundränder eingeschnürt. Als dann die Wundschwellung hinzukam, rissen die Wundränder von den Stichkanälen her ein, so daß einige vollkommen erhaltene Nähte abfielen. Die Heilung der Hautwunde verzögerte sich dadurch. Knopf- und subcutan gelegte Nähte verhielten sich bei einer Versuchskatze ebenso wie bei den Hunden. Die subcutanen Fäden heilten ein, die Knopfnähte fielen nach einiger Zeit von selbst ab. Von den Stichkanälen herrührende Narben waren nach etwa 2 Monaten kaum erkennbar.



Abb. I Hund: Faden etwa 24 Std. im Gewebe. Unten rechts der Faden, umgeben von dichtem Leukozytenwall. Darüber aus kleinen Gefäßen weitere Leukozyten auswandernd. Der schmale, hellere Saum des Fadens nur schwach erkennbar.

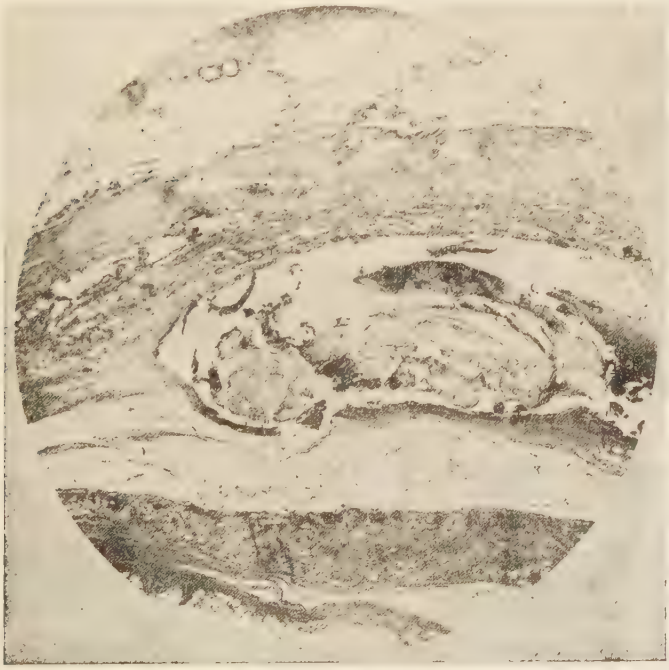

Abb. II Hund: Faden etwa 13 Tage im Gewebe. Leukozyten sind in die Faserlücken vorgedrungen. Die bereits vorhandenen Fibroblasten bei der schwachen Vergrößerung nicht erkennbar.



Abb. III Hund: Subcutane Knopfnaht. Der nach der Hautoberfläche gelegene Fadenteil frei von Leukozyten. An den anderen Fadenseiten dichte Leukozytenansammlungen.

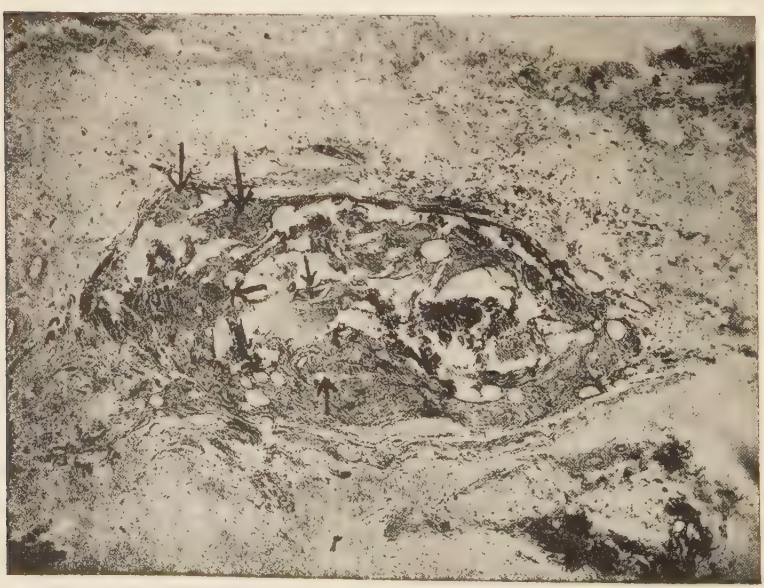

Abb. IV Hund: Faden ziemlich resorbiert. Schollenähnliche Fadenreste (↑) umgeben von Leukozyten und Bindegewebszellen.

Zusammenfassung.

Es wurden Untersuchungen mit „Carnofil-Bost“, einem neuen, keimfreien, resorbierbaren Nahtmaterial angestellt, die sich auf die Verwendungsfähigkeit bei Pferd, Rind, Hund und Katze erstreckten.

Die Knüpfbarkeit und Knotenfestigkeit des Carnofil-Fadens ist infolge seiner rauhen Oberfläche gut. Bei Verwendung von Nadeln mit Patentöse besteht die Gefahr, daß der Faden an der Umschlagstelle reißt. Die Zugfestigkeit der Fäden reicht für Kleintieroperationen aus. Für die Großtierchirurgie ist ein stärkerer Faden erforderlich, um auch unter schwierigen Verhältnissen sicher arbeiten zu können. Die Stärke Nr. 6 genügt nicht, wenn der Faden starken Zug auszuhalten hat.

Um festzustellen, ob die Fäden resorbiert werden und reizlos einheilen, wurden einmal Hautnähte gelegt, zum anderen solche Operationen ausgewählt, die versenkte Nähte erfordern.

Die Carnofilfäden heilten bei allen Tieren mit Ausnahme einer versenkten Knopfnaht und zweier Ligaturen in das Gewebe ein. Sie wurden so langsam resorbiert, daß die Wundränder bis zur Abheilung der Wunden genügend fixiert waren.

Beim Pferd wurde das neue Nahtmaterial zu Hautnähten, zum Verschluß der Bruchpforten bei Nabelbruchoperationen, zum Abbinden des Processus vaginalis bei Inguinalhernien und als Samenstrangligatur bei Kastrationen verwendet. Resorptionserscheinungen waren an den Ligaturen kaum nachzuweisen. Um resorbiert zu werden, müssen die Fäden anscheinend allseitig von gesundem, lebensfähigem Gewebe umgeben sein. Dies ist ja bei Unterbindung des Samenstranges nur oberhalb der Ligaturstelle der Fall. Eine Auflösung der Carnofilfäden durch Gewebssäfte und Ausstoßung der so entstandenen Fadenteilchen war ebenfalls nicht zu bemerken. Die Ergebnisse waren befriedigend. Es ist jedoch darauf zu achten, daß genügend starke Fäden Verwendung finden.

Bei Hunden kamen die Fadenstärken 1—3 in Anwendung. Die Heilung erfolgte in allen Fällen primär. Für Hautnähte empfiehlt sich Nr. 3. Bis zur Subcutis reichende Knopfnähte fallen vom 17. Tage an von der Haut ab, so daß ihnen eine Haltbarkeit bis zum 14. Tage zuzutrauen ist. Aus den Untersuchungen geht weiterhin hervor, daß die Resorption des Fadens Nr. 3 nach 20 Tagen noch nicht vollständig erfolgt ist. Die endgültige Resorption versenkter Nähte dürfte nach ihrem Zerfall in einzelne Schollen in etwa 30 Tagen erfolgt sein.

Bei Katzen wurden Hautnähte mit Carnofilfäden Nr. 1 angelegt. Die Knopfnähte verhielten sich ebenso wie bei den Hunden. Eiterung oder Ausstoßung einer Naht wurden nicht beobachtet.

Herrn Professor Dr. Bolz möchte ich für die Ueberlassung des vorstehenden Themas sowie seinen freundlichen und unterstützenden Rat bestens danken.

Literatur.

Arendt, W. (1936): Eignet sich Pferdemuskelfleisch für Herstellung chirurgischen Nahtmaterials? (Zentralblatt f. Chirurgie Nr 7 u. 8, 1936).

Bayer (1904): Lehrbuch der Veterinärchirurgie.

Bolz (1937): Die Ligatur der Samenstränge bei der Kastration unserer Haustiere. Tierärztl. Rundschau Nr. 13, S. 224.

Brunner, C. (1926): Handbuch der Wundbehandlung. II. Auflage, Verlag Ferd. Enke, Stuttgart.

Collier, W. A. (1934). Über ein neues physiologisches Nahtmaterial. Medizinische Klinik Nr. 21.

v. Drigalski (1935): Untersuchungen über das keimfreie chirurgische Nahtmaterial „Carnofil Bost". Deutsche Mediz. Wschr. Nr. 41, S. 163.

Greife (1901): Renntiersehnenfäden als Naht- u. Ligaturmaterial. Münch. Mediz. Wschr. S. 1005.

Haegler (1899): Steriles oder antiseptisches Ligaturmaterial. Centralblatt f. Chirurgie Nr. 3.

Haegler (1901): Über Ligatureiterungen. Archiv f. klin. Chirurgie Bd. 64, Heft 2

Hering (1866): Handbuch der tierärztlichen Operationslehre.

Hertwig (1859): Prakt. Handbuch der Chirurgie.

Knorr (1930): Über Keimgehalt des sterilen Handelscatguts. Münch. Med. Wschr. Nr. 14, S. 581.

Konrich und Zeissler (1933): Zur Catgutfrage. Archiv f. klin. Chirurgie, Konkressorgan d. deutschen Gesellschaft für Chirurgie.

Lexer, E. (1934): Lehrbuch der Allgemeinen Chirurgie. Bd. 1 u. 2, 20. Auflage, Verl. Ferd. Enke, Stuttgart.

Möller (1893): Lehrbuch der Allgemeinen Chirurgie u. Operationslehre für Tierärzte.

Schmidt, Th. (1932): Wunden. Stang-Wirth, Tierheilkunde und Tierzucht.

Schmidt, Th. (1932): Samenstrangfistel. Stang-Wirth. Tierheilkunde und Tierzucht.

Schmidt und Lange (1935); Untersuchungen über Anaphylaxiegefahr und Zugfestigkeit an dem neuen Nahtmaterial „Carnofil-Bost" Münch. Med. Wschr. Nr. 15. S. 585.

Schoop (1937): Desinfektionskraft von Alkohol. Deutsche Tierärztl. Wschr. Nr. 12, S. 193.

Stockfleth (1879): Handbuch der tierärztlichen Chirurgie.

Wilmes, H. (1936): Kann durch Verwendung des chirurg. Nahtmaterials „Carnofil-Bost" die ansteckende Blutarmut der Pferde auf den Menschen übertragen werden? Berl. Tierärztl. Wschr. Nr. 5, S. 249.

Lebenslauf.

Am 17. März 1912 wurde ich, Walther Levering in Dortmund als Sohn des Kaufmanns Walther Levering und dessen Ehefrau Margareta geb. Schüttler geboren. In Hersfeld, wohin wir verzogen waren, besuchte ich 4 Jahre die Volksschule und anschließend 9 Jahre das dortige humanistische Gymnasium, das ich Ostern 1931 nach bestandener Reifeprüfung verließ. Vom Sommer-Semester 1931 ab studierte ich an der Veterinär-medizinischen Fakultät der Universität Gießen Tierheilkunde und bestand nach 4 Semestern die tierärztliche Vorprüfung. Das zweite klinische Semester verbrachte ich an der tierärztlichen Hochschule München. Im Januar 1936 legte ich die tierärztliche Fachprüfung an der Universität Gießen ab, wo ich auch die letzten klinischen Semester studiert hatte. Den zur Approbation erforderlichen Schlachthofkurs erledigte ich in der Zeit vom 1. April bis 30. Juni 1936 am Schlacht- und Viehhof Wuppertal-Elberfeld. Nach einigen Vertretungen widmete ich mich vom 15. November 1936 ab der vorliegenden Arbeit.